

## Apoptose e maturação placentária bovina: um estudo imuno-histoquímico e morfométrico<sup>1</sup>

Tatiane F. Carvalho<sup>2\*</sup>, Núbia Braga Pereira<sup>2</sup>, Camila Raianna Justiniana Rocha<sup>2</sup>, Camila Couto Figueiredo<sup>2</sup>, Milene Alvarenga Rachid<sup>2</sup> e Anilton C. Vasconcelos<sup>2</sup>

**ABSTRACT-** Carvalho T.F., Pereira N.B., Rocha C.R.J., Figueiredo C.C., Rachid M.A. & Vasconcelos A.C. 2016. [**Apoptosis and maturation of the bovine placenta: an immunohistochemical and morphometric study.**] Apoptose e maturação placentária bovina: um estudo imuno-histoquímico e morfométrico. *Pesquisa Veterinária Brasileira* 36(3):237-246. Departamento de Patologia Geral, Instituto de Ciências Biológicas, Universidade Federal de Minas Gerais, Avenida Antônio Carlos 6627, Pampulha, Belo Horizonte, MG 31270-901, Brazil. E-mail: [carvalhotativet@hotmail.com](mailto:carvalhotativet@hotmail.com)

Placental release after birth involves loss of maternal-fetal adhesion and occurs only after complete maturation of the placentoma related to the decrease in cellularity of fetal and maternal tissues. Apoptosis is required for both the normal maturation and release of the placenta after birth. The aim of this study was to evaluate the occurrence of apoptosis in samples of the placenta of cows in different stages of gestation. Samples of 15 healthy cow placentomas at 4 (n=5), 6 (n=5) and 9 (n=5) months of gestation were harvested and processed for routine histology, immunohistochemistry and histochemistry. The slides were stained with HE, PicroSirius Red and subjected to immunohistochemical analysis of proteins Caspase 3, Caspase 8, Bax and Bid. Increase in number of vessels was not associated with increase in vascular area during progression of gestation. The results of histomorphometry revealed increased labeling for Bax and Caspases 3 and 8 in trophoblastic binucleated cells in late pregnancy, where the Bid remained without significant change. Histomorphometry analyzing the mononuclear trophoblast cells showed a high expression for Bax in early pregnancy, but decreased at 6 months of gestation. Immunolabeling revealed increased Caspases 3/8 and Bid with advancing of gestation. Further evaluation of type I and III collagen showed a decrease of both types of collagens at the end of gestation, what is very important for the reduction of maternal-fetal adhesion. These results confirm that Caspases 3 and 8 and Bax are involved in the mechanisms of activation of apoptosis through mitochondrial intrinsic and/or extrinsic pathway during pregnancy in trophoblastic binucleated cells. In mononuclear trophoblast cells Bax loses importance in the apoptosis process, while Bid and caspases 3 and 8 become the most significant.

**INDEX TERMS:** Placental maturation, apoptosis, immunohistochemistry, Caspase 3, Caspase 8, Bid, Bax, cattle.

**RESUMO.-** A liberação da placenta após o parto envolve a perda da adesão materno-fetal e ocorre somente após a maturação completa do placentoma, que está relacionada com a diminuição da celularidade dos tecidos fetal e materno. A apoptose é requerida tanto para a maturação quanto

para a liberação normal da placenta após o parto. O objetivo do presente estudo foi avaliar a ocorrência de apoptose em amostras de placenta de vacas em diferentes fases de gestação. Amostras de placentomas de 15 vacas saudáveis com 4 (n=5), 6 (n=5) e 9 (n=5) meses de gestação foram colhidas e processadas rotineiramente para a histologia, imunoistoquímica e histoquímica. As lâminas obtidas foram coradas em HE, Picrosirius Red e submetidas à análise imunoistoquímica das proteínas Caspase 3, Caspase 8, Bax e Bid. O aumento no número de vasos não necessariamente se associou ao aumento do calibre destes durante a evolução

<sup>1</sup> Recebido em 6 de março de 2015.

Aceito para publicação em 15 de janeiro de 2016.

<sup>2</sup> Departamento de Patologia Geral, Instituto de Ciências Biológicas, Universidade Federal de Minas Gerais (UFMG), Avenida Antônio Carlos 6627, Pampulha, Belo Horizonte, MG 31270-901, Brasil. \*Autor para correspondência: [carvalhotativet@hotmail.com](mailto:carvalhotativet@hotmail.com)

da gestação. Os resultados de histomorfometria revelaram aumento da marcação para Bax e Caspases 3 e 8 em células trofoblásticas binucleadas no final da gestação, enquanto o Bid se manteve sem alteração significativa. A histomorfometria das células trofoblásticas mononucleadas revelou expressão alta para Bax no início de gestação, com diminuição aos 6 meses de gestação e aumento das imunomarcações para Caspases 3 e 8, e Bid com o avanço gestacional. Os colágenos tipo I e III não aumentaram do terço médio ao final da gestação, o que é importante para a diminuição da adesão materno-fetal. Esses resultados confirmam que as Caspases 3 e 8, e o Bax estão envolvidos nos mecanismos de ativação da apoptose pela via intrínseca mitocondrial e/ou extrínseca ao longo da gestação em células trofoblásticas binucleadas, e que nas células trofoblásticas mononucleadas o Bax deixa de ser importante, enquanto o Bid e as Caspases 3 e 8 se tornam os mais significativos.

**TERMOS DE INDEXAÇÃO:** Placenta, maturação placentária, apoptose, imunistoquímica, Caspase 3, Caspase 8, Bid, Bax, bovinos.

## INTRODUÇÃO

A placenta bovina é classificada como cotiledonária, pela presença de regiões específicas de trocas, os chamados placentomas, compostos pela carúncula materna e pelo cotilédone fetal. O crescimento e desenvolvimento normal dos placentomas são essenciais para o desenvolvimento e crescimento fetais (Laven & Peters 2001). A liberação da placenta após o parto envolve a perda da adesão materno-fetal e ocorre somente após a maturação completa do placentoma que está relacionada com a diminuição da população celular dos tecidos fetal e materno (Mallard et al. 1996). Estudos mostram que a apoptose está envolvida tanto na maturação quanto para a liberação normal da placenta após o parto (Nunes et al. 2001, Martins et al. 2004). No momento do parto, a apoptose nas células do placentoma é mais intensa e pode estar associada à mudanças hormonais (Martins et al. 2004).

A apoptose é um tipo de morte celular programada ativada por genes que codificam endonucleases e proteases para a morte da célula (Saraste & Pulkki 2000). Existem duas vias distintas que podem estar ativas. Na via extrínseca a apoptose é iniciada via receptores de morte, ativando a pró-caspase-8 ou -10 (Hengartner 2000). Na via intrínseca ou mitocondrial, ativada com as alterações de permeabilidade de membrana mitocondrial ocorre a liberação do citocromo c para o citosol, que se liga a dATP, Apaf-1 e pró-caspase-9, formando o complexo apoptossomo. A caspase-9 (iniciadora) cliva as caspases efetoras subsequentes (-2, -3, -6, -7, -8, -9 e -10) (Anazetti et al. 2003). A via mitocondrial é ativada em resposta a danos no DNA, que ativam membros pró-apoptóticos da família Bcl-2 (Bax, Bid). Membros pró- e anti apoptóticos da família Bcl-2 regulam a liberação de citocromo c a partir da membrana mitocondrial interna. Os membros anti-apoptóticos da família Bcl-2 inibem a apoptose impedindo a formação de poros na membrana mitocondrial e o extravasamento do citocromo c para o citosol (Gottlieb 2000). Caspases subsequentes são ativadas, culminando na clivagem de substratos específicos e na apoptose (Anuradha et al. 2001).

A remodelação dos componentes do estroma materno e a manutenção do formato dos placentomas envolve a participação de macrófagos. Esse processo ocorre durante toda a gestação, diminuindo a fixação do tecido fetal no materno ao final para liberação das membranas fetais após o parto (Miyoshi & Sawamukai 2004).

Diversos fatores ou componentes do placentoma são importantes na maturação placentária em bovinos. Nesse estudo visa-se a ampliação de conhecimentos sobre as mudanças estruturais na placenta no seu desenvolvimento e maturação, considerando as consequências econômicas de sua retenção. Nesse contexto, a análise imunistoquímica associada a morfometria deverá permitir o detalhamento numérico das células imunomarcadas no placentoma bovino em diferentes momentos da gestação.

Este trabalho objetivou avaliar quantitativamente o número e área de vasos nos componentes materno e fetal da placenta, e a proporção de colágeno tipo I e III em diferentes idades gestacionais. Avaliou-se também a imunexpressão das Caspases 3 e 8, do Bax e do Bid em células trofoblásticas binucleadas e demais células do placentoma, correlacionando estes dados com a idade gestacional.

## MATERIAL E MÉTODOS

**Delineamento experimental.** Foram utilizadas 15 placentas de vacas mestiças adultas provenientes do Frigorífico Alvorada, situado no município de Igarapé, MG. Essas amostras foram divididas em três grupos (n=5): o Grupo I foi formado por placentomas obtidos de vacas com 4 meses de gestação; enquanto os Grupos II e III por placentomas de vacas com 6 e 9 meses de gestação, respectivamente. A estimativa da idade gestacional foi calculada pelo comprimento craniocaudal (CRL) do feto (Noakes 1990).

**Análise histopatológica e morfométrica.** As amostras foram fixadas em formol tamponado pH 7.4 por 24 horas e processadas para inclusão em parafina. Seções de 5µm foram realizadas para análise histológica, imunistoquímica e histoquímica. As lâminas foram coradas em HE (Hematoxilina e Eosina) para determinação do número e área de vasos, em Picrosirius Red para análise dos colágenos tipo I e III e submetidas à reação de imunistoquímica das proteínas Bid, Bax e Caspases 3 e 8. Os fragmentos foram analisados em microscópio ótico para contagem e localização das células ou estruturas marcadas. Para tanto, as imagens foram capturadas câmera digital (JVC TK-1270/JCB) acoplada a microscópio ótico (Olympus BX43) e posteriormente analisadas com programa de análise de imagens *Media Cybernetics Image Pro-Plus* versão 4.5.0.29 para Windows®.

A análise das fibras colágenas tipo I e tipo III dos placentomas foi realizada a partir da observação das lâminas coradas com Picrosirius Red. Foram capturados 3 campos/lâmina por animal, em objetiva planocromática de 10x com luz polarizada. A quantificação dos colágenos tipo I e tipo III foi através da área de colágeno (unidade, µM<sup>2</sup>).

A quantificação do número e área de vasos foi realizada a partir da observação das lâminas coradas com HE. Foram capturados 8 campos/lâmina para cada animal, em objetiva planocromática em 10x.

**Análise imuno-histoquímica.** Seções histológicas de placentomas foram desparafinizadas, hidratadas e incubadas por 30 minutos em peróxido de hidrogênio a 3% para bloqueio das peroxidases endógenas. Após a lavagem por cinco minutos com tampão fosfato (PBS), as lâminas foram submetidas à recuperação antigênica conforme padronizado para cada anticorpo. Para

as Caspases 3 e 8 utilizou-se a solução de Proteinase K (*Proteinase K, Dako Corp., Carpinteria, CA*) por 5 minutos e para Bid e Bax a solução de Ácido cítrico 10mM pH 6.0 em banho úmido por 30 minutos a 96°C. O bloqueio das ligações inespecíficas endógenas foi feito com leite desnatado 5% (Molico® - Indústria Brasileira). Os cortes foram incubados câmara úmida "overnight" com os anticorpos primários nas diluições de 1:200 para Caspases 3 e 8, de 1:50 para anti Bax e de 1:100 para anti Bid. Os anticorpos foram diluídos em PBS. Utilizaram-se os anticorpos: anti-Caspase 3 clone JHM62 (*Mouse Monoclonal CPP32, Novacastra TM*), anti-Caspase 8 clone 11B6 (*Mouse Monoclonal CASP-8, Novacastra TM*), anti-Bax (*Polyclonal Rabbit Anti-Human Bax, Dako®, Dinamarca*), e anti-Bid (*Rabbit Polyclonal anti-Bid, Chemicon, CA, EUA*). Posteriormente as lamínas foram incubadas com o anticorpo secundário biotinalado (*DAKO LSAB 2 kit, DAKO Corp., Carpinteria, CA*) em temperatura ambiente por 1 hora. Em seguida incubou-se com a solução streptavidina-biotina (*DAKO Corp., Carpinteria, CA*) permanecendo por 30 minutos em câmara úmida à temperatura ambiente. Utilizou-se o cromógeno diaminobenzidina (*DAB, Dako Corp., Carpinteria, CA*) e todas as seções foram contraincubadas com Hematoxilina de Harris.

As imagens dos campos contendo as imunomarcações foram capturadas com objetiva planacromática de 40x. A imunomarcação para cada antígeno alvo foi quantificada morfometricamente obtendo-se um índice de marcação representando a proporção das células marcadas sobre as células totais (Ex: IBax= somatório das células imunomarcadas com o anticorpo anti Bax/somatório das células totais x 100).

As imunomarcações foram quantificadas em um número mínimo representativo de campos definido pela avaliação da evolução dos erros padrões de acordo com o aumento da amostragem (Moro et al. 2004). Brevemente, determinou-se o Índice de marcação a partir da contagem de células no número máximo obtido de campos tomados numa lamina. Desses, formaram-se subamostras crescentes de campos (5, 10, 15..., etc) sorteados com reposição. Essas subamostras foram caracterizadas por suas médias e respectivos erros padrões. Plotou-se um gráfico da evolução dos erros padrões com o aumento do número de campos. Quando o erro padrão não diminuía acompanhando o aumento do número de campos se obtinha o número mínimo representativo de campos para cada parâmetro a ser analisado imunoistoquimicamente. Ficou assim estabelecido 25 campos/lâmina para Bax e 30 campos/lâmina para Bid, Caspases 3 e 8.

Para a análise estatística os parâmetros morfométricos obtidos dos diversos campos histológicos foram submetidos ao teste de Kolmogorff-Smirnoff (KS) para verificação de distribuição normal (*Gaussiana*). Quando os dados tinham distribuição *Gaussiana*, procedeu-se à Análise de Variância e à múltipla comparação de Newman Keuls (SNK). As médias e respectivos erros de cada tratamento foram plotadas em gráfico. Em caso de distribuição dos dados não se encaixar no teste de normalidade, optou-se pelo teste não paramétrico de Kruskal-Wallis acrescido do teste de múltiplas comparações de Dunn, utilizando-se o programa *GraphPad Prism* versão 5.1.

## RESULTADOS

### Achados de número e área de vasos

O número de vasos placentários foi similar entre placentas com 9 e 6 meses de gestação ( $5,525 \pm 0,4282$  e  $5,150 \pm 0,3273$ , respectivamente), e maior que em placentas com 4 meses de gestação ( $4,031 \pm 0,5635$ , com  $p < 0,05$ ) (Fig.1A). Assim houve aumento significativo do número de vasos em placentas de 4 para 6 meses de gestação, porém

não de 6 para 9 meses. Inversamente a área média dos vasos diminuiu em placentas de 4 para 6 meses de gestação, porém não de 6 para 9 meses (Fig.1B).

### Avaliação histoquímica de colágeno

Os colágenos do tipo I e III aumentaram dos 4 aos 6 meses de gestação. Dos 6 aos 9 meses houve discreta queda, não significativa (Fig.2 e 3).

### Avaliação imuno-histoquímica

A reação imuno-histoquímica com o anticorpo policlonal para a proteína Bax ocorreu como grumos castanhos no citoplasma das células trofoblásticas no tecido materno e com maior intensidade no tecido fetal. (Fig.4). O percentual de imunomarcação para Bax nas células trofoblásti-

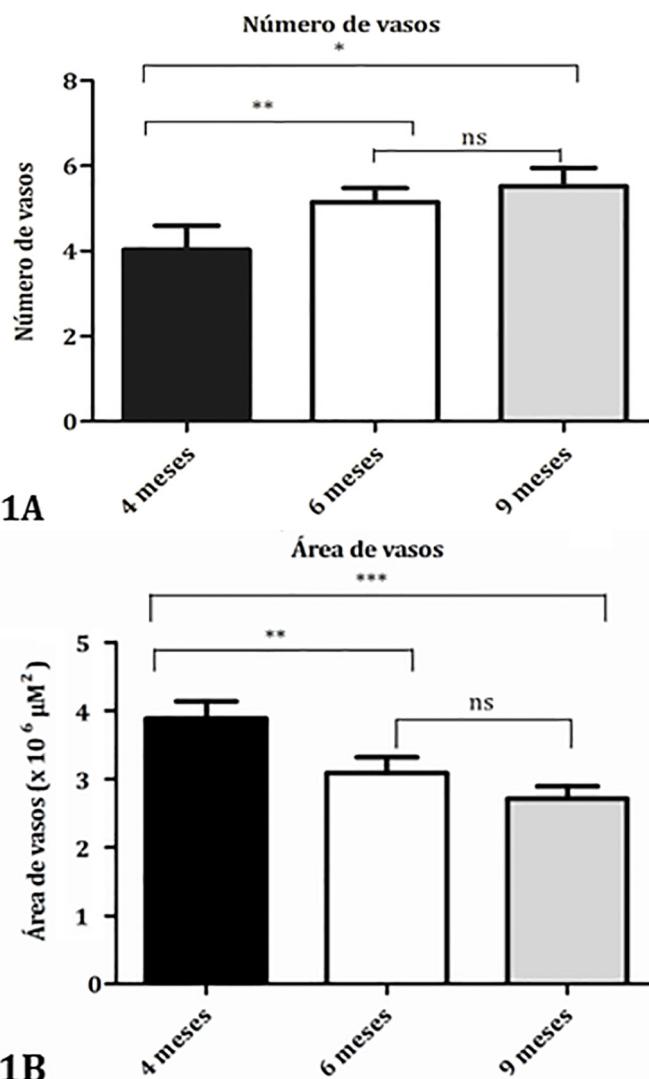
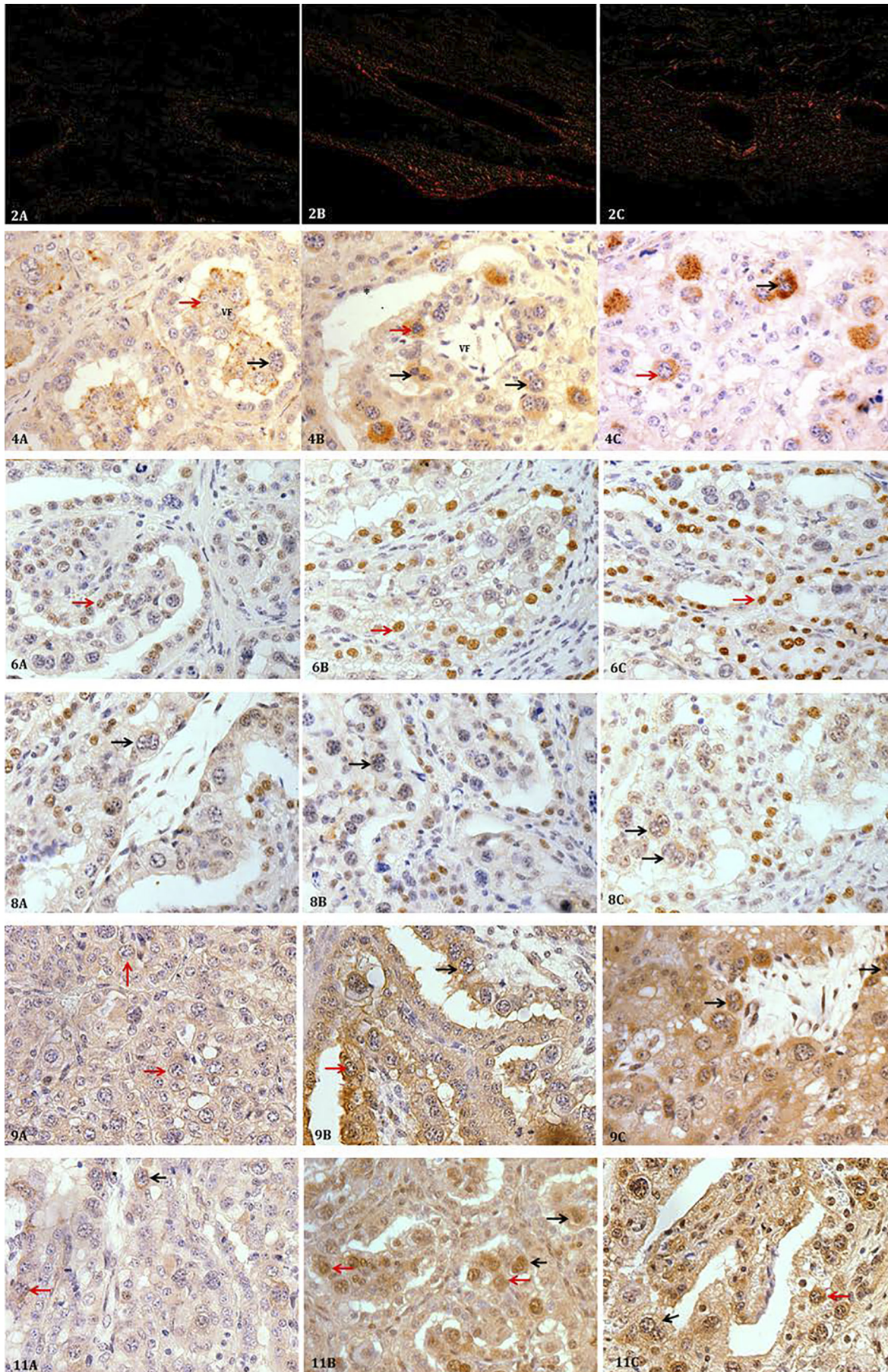


Fig.1. (A) Análise morfométrica do número de vasos em placenta de vaca com 4, 6 e 9 meses de gestação. O número de vasos aumentou de 4 ( $4,031 \pm 0,5635$ ) para 6 meses ( $5,150 \pm 0,3273$ ), mas não de 6 para 9 meses de gestação ( $5,525 \pm 0,4282$ ) com  $p < 0,05$ . (B) Análise morfométrica da área média dos vasos em placentas bovinas com 4, 6 e 9 meses de gestação. A área de vasos foi maior no grupo com 4 meses de gestação ( $3,88 \pm 0,25$ ), diminuindo aos 6 ( $3,08 \pm 0,22$ ) e mantendo-se similar aos 9 meses de gestação ( $2,71 \pm 0,18$ ), com  $p < 0,001$ .







- Fig.2. Placenta de vaca. (A) Representa o grupo com 4 meses de gestação, com menor concentração de colágeno tipo I e III. (B) Representa o grupo com 6 meses de gestação, com maior concentração de colágeno tipo I, caracterizado por birrefringência e coloração vermelha, e maior concentração de colágeno tipo III, caracterizado pela reduzida birrefringência e coloração verde. (C) Representa o grupo com 9 meses de gestação, com redução do colágeno tipo I e III. Picrosirius Red, microscopia óptica sob luz polarizada, 10x.
- Fig.4. Placenta bovina mostrando marcação imunoistoquímica para Bax. Áreas acastanhadas no citoplasma definem as marcações imunoreativas. (A) Placenta com 4 meses de gestação. (B) Placenta com 6 meses de gestação. (C) Placenta com 9 meses de gestação. Complexo streptavidina-peroxidase, 40x. (\*): região materna; (VF) vilos fetal; (setas pretas) células binucleadas; (setas vermelhas) células mononucleadas.
- Fig.6. Placenta de vaca mostrando marcação imunoistoquímica para Bid em células trofoblásticas mononucleadas. Áreas acastanhadas no citoplasma e núcleo definem marcações imunoreativas (seta vermelha: célula mononucleada e epitélio materno). (A) Placenta com 4 meses de gestação. (B) Placenta com 6 meses de gestação. (C) Placenta com 9 meses de gestação. Complexo streptavidina-peroxidase, 40x.
- Fig.8. Placenta de vaca mostrando marcação imunoistoquímica para Bid em células trofoblásticas binucleadas. Áreas acastanhadas no citoplasma e núcleo definem marcações imunoreativas (seta preta: célula binucleada). (A) Placenta com 4 meses de gestação. (B) Placenta com 6 meses de gestação. (C) Placenta com 9 meses de gestação. Complexo streptavidina-peroxidase, 40x.
- Fig.9. Placenta de vaca mostrando marcação imunoistoquímica para Caspase 3. Áreas acastanhadas no citoplasma definem marcações imunoreativas (seta vermelha - células mononucleadas; setas pretas: células binucleadas). (A) Placenta com 4 meses de gestação. (B) Placenta com 6 meses de gestação. (C) Placenta com 9 meses de gestação. Complexo streptavidina-peroxidase, 40x.
- Fig.11. Placenta de vaca mostrando marcação imunoistoquímica para Caspase 8. Áreas acastanhadas no citoplasma e núcleo definem marcações imunoreativas (seta preta: célula binucleada e seta vermelha: células mononucleadas e epitélio materno). (A) Placenta com 4 meses de gestação. (B) Placenta com 6 meses de gestação. (C) Placenta com 9 meses de gestação. Complexo streptavidina-peroxidase, 40x.

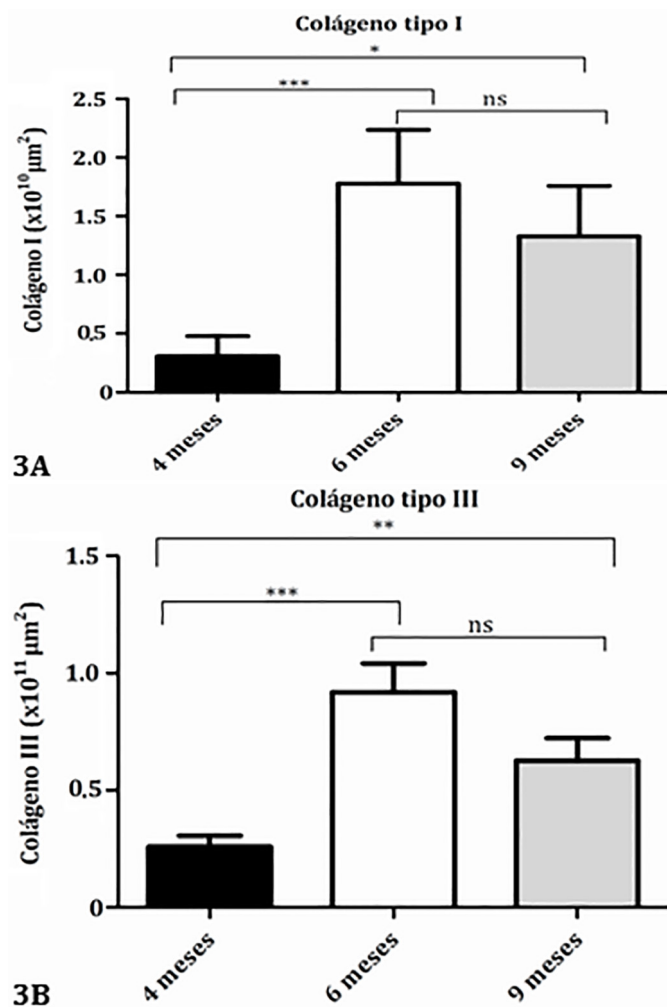


Fig.3. Médias e erros padrões das áreas de colágenos tipo I e III nos grupos com 4, 6 e 9 meses de gestação, obtidos com a coloração de Picrosirius Red sob luz polarizada. (A) A quantidade de colágeno I aumentou de 4 (0,3064±0,1715) aos 6 (1,778±0,4569), mas não de 6 para 9 (1,328±0,4281) meses de gestação ( $p < 0,05$ ). (B) A área de colágeno III aumentou de 4 (0,2596±0,4705) para 6 (0,9195±0,1219) meses de gestação, mas não de 6 para 9 (0,6266±0,9706) ( $p < 0,05$ ).

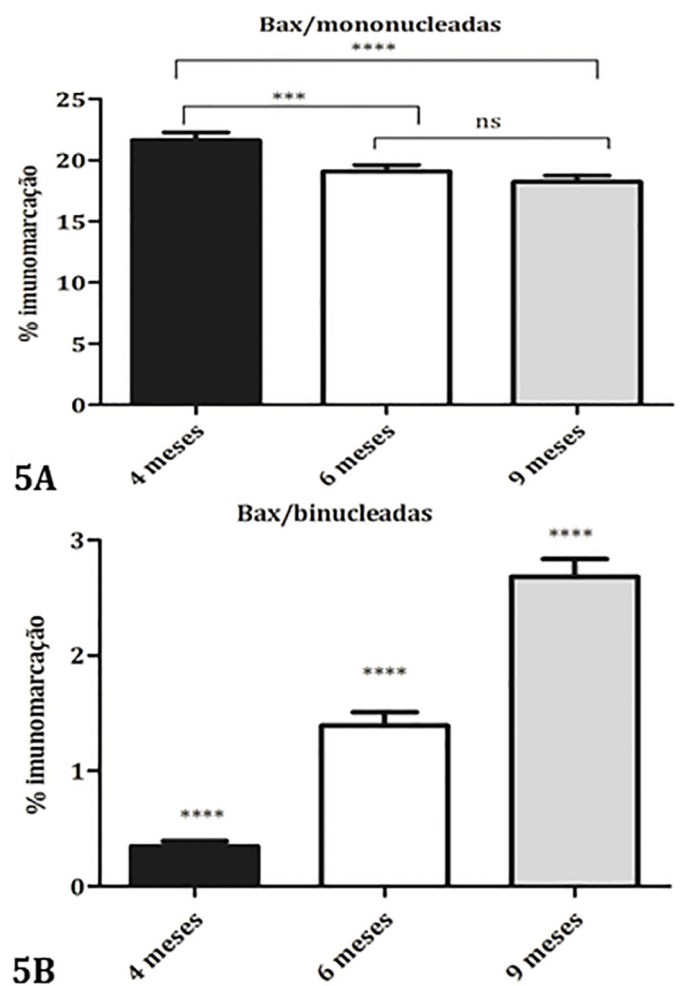


Fig. 5. (A) Distribuição do índice de marcação para Bax nas células trofoblásticas mononucleadas nos grupos com 4, 6 e 9 meses de gestação. A imunomarcção diminuiu do grupo com 4 (21,64±0,6373) para 6 (19,08±0,5306), mas não de 6 para 9 meses de gestação (18,25±0,4911), com  $p < 0,0002$ . (B) Distribuição do índice de marcação para Bax nas células trofoblásticas binucleadas imunomarcadas nos grupos com 4, 6 e 9 meses de gestação. A marcação aumentou do grupo com 4 meses (0,3458±0,04585) para o de 6 (1,391±0,1173) e para 9 meses de gestação (2,680±0,1568), com  $p < 0,0001$ .

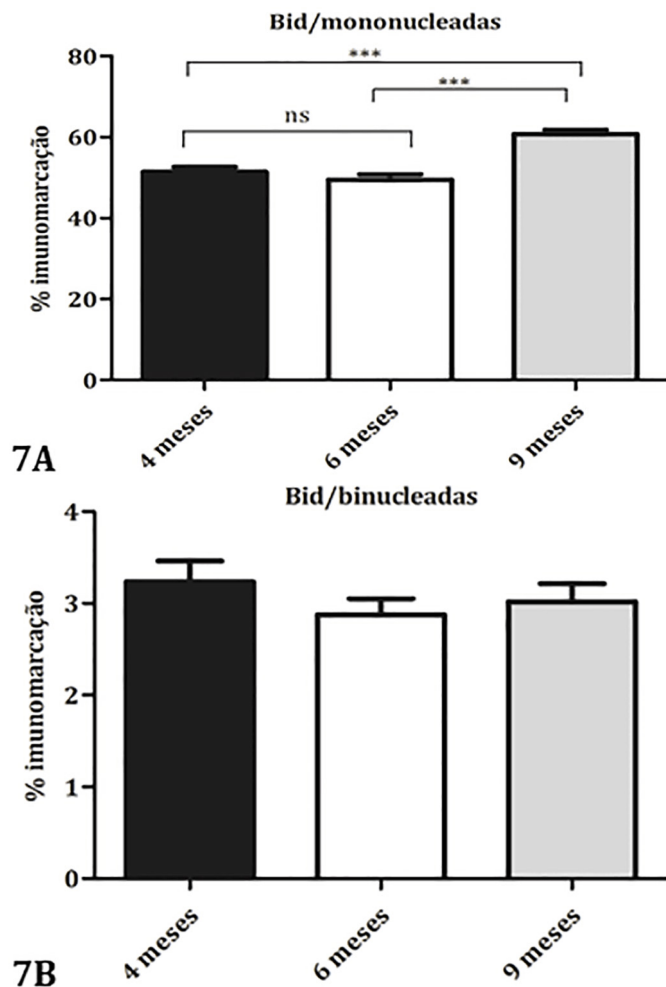


Fig. 7. (A) Distribuição do índice de marcação para Bid nas células trofoblásticas mononucleadas imunomarcadas nos grupos com 4, 6 e 9 meses de gestação. A imunomarcção aumentou do grupo com 4 meses ( $51,46 \pm 1,166$ ) para o com 9 meses de gestação ( $60,75 \pm 1,058$ ), mas não para o com 6 meses de gestação ( $49,52 \pm 1,325$ ), com  $p < 0,0001$ . (B) Distribuição do índice de marcação para Bid nas células trofoblásticas binucleadas imunomarcadas nos grupos com 4 ( $3,234 \pm 0,2257$ ), 6 ( $2,874 \pm 0,1763$ ) e 9 ( $3,020 \pm 0,1960$ ) meses de gestação. Não houve diferenças estatísticas significativas entre os grupos.

cas mononucleadas foi maior nas placentas com 4 meses (21,64%) diminuindo no Grupo com 6 meses de gestação (19,08%), que ficou semelhante às placentas com 9 meses de gestação (18,25%) ( $p < 0,0002$ ) (Fig. 5A). Já nas células trofoblásticas binucleadas a marcação para Bax aumentou progressivamente ao longo da gestação estando menor aos 4 meses (0,3458%), e maior aos 9 meses (2,68%) ( $p < 0,0001$ ) (Fig. 5B).

Houve ampla marcação imunoistoquímica para a proteína Bid em células trofoblásticas mononucleadas nas amostras com 9 (60,75%) e 4 meses de gestação (51,46%) e menor marcação nas amostras com 6 meses de gestação (49,52%) (Fig. 6 e 7A) ( $p < 0,0001$ ). Nas células trofoblásticas binucleadas a imunomarcção para Bid aos 4, 6 e 9 meses de gestação foi respectivamente, 3,234%, 2,874% e 3,020%, sem apresentar diferença estatística entre os grupos (Fig. 7B e 8).

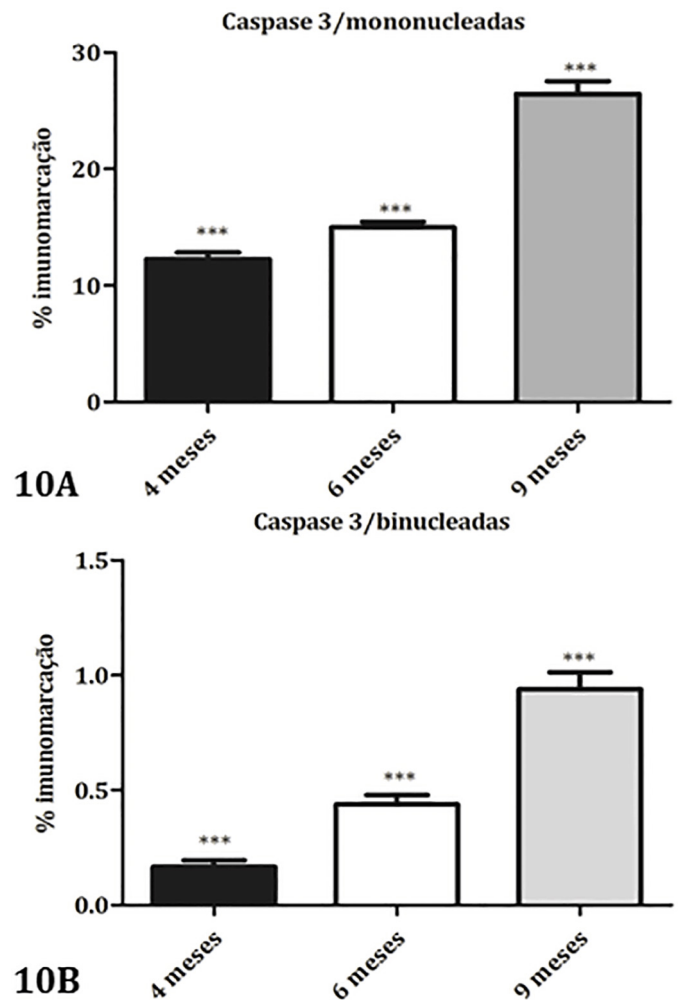


Fig. 10. (A) Distribuição do índice de marcação para Caspase 3 nas células trofoblásticas mononucleadas nos grupos com 4, 6 e 9 meses de gestação. A imunomarcção aumentou progressivamente do 4º mês ( $12,27 \pm 0,5723$ ) para o 6º mês ( $14,98 \pm 0,4880$ ) e para o 9º mês de gestação ( $26,43 \pm 1,097$ ) com  $p < 0,0001$ . (B) Distribuição do índice de marcação para Caspase 3 nas células trofoblásticas binucleadas nos grupos com 4, 6 e 9 meses de gestação. A marcação aumentou do grupo com 4 meses ( $0,1674 \pm 0,02652$ ) para o de 6 ( $0,4380 \pm 0,04086$ ) e para 9 meses de gestação ( $0,9389 \pm 0,07386$ ), com  $p < 0,0001$ .

A marcação imunoistoquímica para Caspase 3 (Fig. 9) em células trofoblásticas mononucleadas foi menor nas amostras do grupo com 4 meses de gestação (12,27%) e aumentou progressivamente aos 6 e aos 9 meses de gestação (14,98% e 26,43%) respectivamente (Fig. 10A) ( $p < 0,0001$ ). Nas células trofoblásticas binucleadas foi menos intensa, mas seguiu o mesmo padrão, sendo menor no grupo com 4 meses (0,1674%) e aumentando progressivamente aos 6 e aos 9 meses de gestação (0,4380% e 0,9389% respectivamente) (Fig. 10B) ( $p < 0,0001$ ).

A reação imunoistoquímica para a Caspase 8 (Fig. 11) mostrou expressão progressiva aumentando de 4 (12,16%) a 6 (18,41%) e a 9 meses de gestação (23,19%) em células trofoblásticas mononucleadas ( $p < 0,0001$ ) (Fig. 12A). Já nas células trofoblásticas binucleadas só houve diferença entre os extremos, sendo maiores aos 9 (1,820%) e menores com 4 meses de gestação (0,8304%) ( $p < 0,0001$ ) (Fig. 12B).

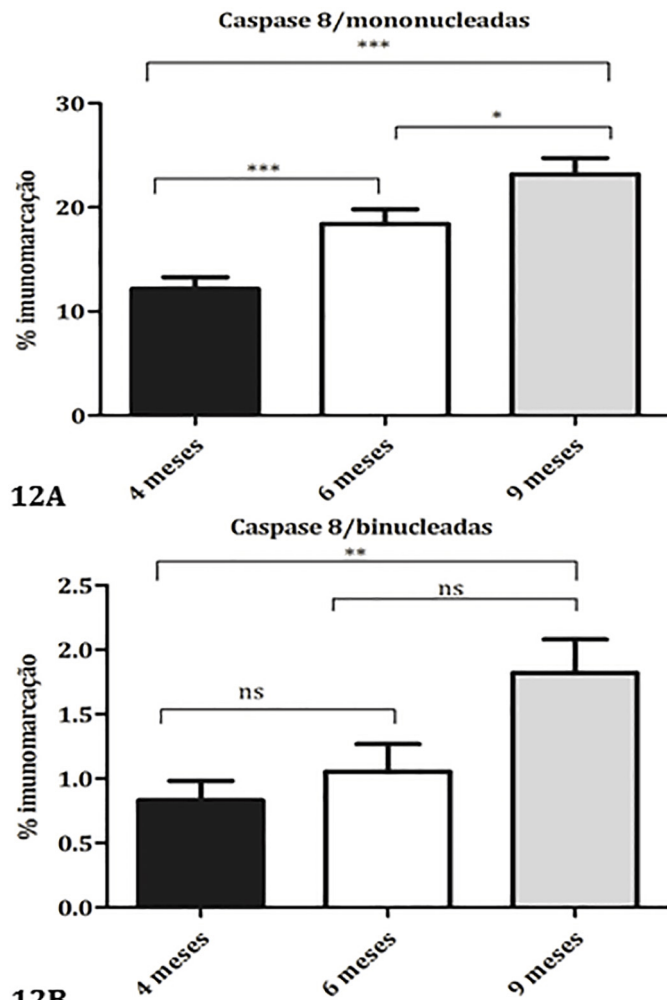


Fig.12. (A) Distribuição do índice de marcação para Caspase 8 nas células trofoblásticas mononucleadas nos grupos com 4, 6 e 9 meses de gestação. A marcação aumentou do grupo com 4 meses (12,16±1,127) para o de 6 (18,41±1,406) e para 9 meses de gestação (23,19±1,556), com  $p < 0,0001$ . (B) Distribuição do índice de marcação para Caspase 8 nas células trofoblásticas binucleadas nos grupos com 4, 6 e 9 meses de gestação. A marcação aumentou do grupo com 4 meses de gestação (0,8304±0,1518) aos 9 meses de gestação (1,820±0,2603), mas não houve diferença entre o grupo com 6 meses de gestação (1,054±0,2139) e os demais ( $p < 0,01$ ).

## DISCUSSÃO

Neste trabalho avaliou-se as mudanças estruturais na placenta no seu desenvolvimento e maturação. Analisou-se histomorfometricamente o número e área de vasos nos componentes materno e fetal da placenta, e a proporção de colágeno tipo I e III em diferentes idades gestacionais. Além disto quantificou-se a imunexpressão das Caspases 3 e 8, do Bax e do Bid em células trofoblásticas binucleadas e demais células do placentoma, correlacionando estes dados com a idade gestacional.

Houve aumento significativo do número de vasos em placentas de 4 para 6 meses de gestação, porém não de 6 para 9 meses. Inversamente a área média dos vasos diminuiu em placentas de 4 para 6 meses de gestação, porém não de 6 para 9 meses. Assim o aumento no número de

vasos não necessariamente se associou ao aumento do calibre destes durante a evolução da gestação. Aos 6 meses de gestação, os vasos placentários estavam aumentando de número e diminuindo de tamanho, indicando maior angiogênese e criação de anastomoses. Não houve aumento da área e número dos vasos no terço final da gestação, o que concorda em parte com os achados de Grunert (1984) como sendo resultado da hialinização das paredes dos vasos sanguíneos, proliferação de tecido conjuntivo da sub-íntima e adventícia, bem como pela obliteração do lúmen dos mesmos.

O número de vasos placentários aumenta com o avanço da gestação. No início da gestação poucos capilares são encontrados no mesênquima, existindo uma evolução na vascularização com o progresso da gestação, conforme relatado por Pinto et al. (2008). A maioria dos trabalhos em placentas em estágios iniciais de gestação e no terço médio evidenciam maior vasculogênese, com a formação de uma rede vascular anastomosada (Cheung et al. 1995), proporcional às necessidades do desenvolvimento fetal (Reynolds & Redmer 2001). Em todos os tipos de placenta existe um crescimento considerável de vasos sanguíneos, garantindo uma potencialização nas trocas entre os organismos materno e fetal (Charnockjones et al. 2001). A não expansão da vascularização placentária no terço inicial tem sido associada à mortalidade embrionária precoce (Hill et al. 2000, Charnock-Jones & Burton 2000).

Os colágenos do tipo I e III aumentaram dos 4 aos 6 meses de gestação indicando uma colagenização progressiva das carúnculas até o terço médio da gestação. Dos 6 aos 9 meses houve discreta queda, não significativa. Estes resultados indicam que na placenta bovina em período final de gestação não ocorre mais aumento dos colágenos I e III, apesar do crescimento fetal e da preparação para o parto. Esta esclerose funcional da placenta materna é mais evidente nas zonas marginais da carúncula, especialmente na periferia das criptas (Grunert 1984). Segundo Melendez et al. (2006) no útero normal, há aumento das collagenases e outras proteases, resultando numa quebra massiva de colágeno no final da gestação, e essa degradação é essencial à maturação e consequente separação dos placentomas. A falha da colagenólise dos cotilédones é proposta por muitos autores como sendo fundamental na Retenção Placentária (RP). Se o sistema de ancoragem não é enzimaticamente degradado, as membranas fetais ficam retidas. Vacas com RP apresentam uma colagenólise diminuída (Gross et al. 1985, Melendez et al. 2006), ou ainda um sistema anti-colagenase mais ativo (Eiler & Hopkins 1993), sendo incapazes de degradar o colagénio tipo III, que diminui significativamente em vacas normais no final da gestação (Sharpe et al. 1990).

Na avaliação das moléculas envolvidas na maturação placentária associadas com a idade gestacional, a primeira molécula aqui estudada foi o Bax. A reação imunoistoquímica com o anticorpo policlonal para a proteína Bax mostrou percentual de imunomarcção nas células trofoblásticas mononucleadas maior que nas binucleadas, e seguiu um padrão diferente, sendo maior nas placentas com 4 meses e diminuindo aos 6 meses de gestação nas mononu-

cleadas enquanto nas binucleadas era menor aos 4 meses e aumentava progressivamente aos 6 e 9 meses de gestação.

O aumento da expressão de Bax em células binucleadas trofoblásticas em nosso estudo e a subsequente ativação da caspase ativa a apoptose (Sgarbosa et al. 2006) nessas células. Williams et al. (1987) relataram a diminuição progressiva de células trofoblásticas gigantes na vaca ao longo da gestação. O número de células binucleadas diminui somente nas últimas semanas da gestação (Wooding et al. 1993). Quando o número das células binucleadas não diminui no final da gestação aumenta-se as chances de retenção placentária (Santos et al. 1996).

As proteínas da família Bcl-2 são reguladoras da apoptose na placenta, entre eles o Bax pro-apoptótico e Bcl-2 anti-apoptótico (Antonsson et al. 1997, Fleischer & Rebollo 2004). O excesso de Bax formará complexos com Bcl-2 inibindo sua função protetora, enquanto a formação de homodímeros de Bax forma poros na membrana da mitocôndria para a liberação do citocromo-c (Liu et al. 2003). Para Ushizawa et al. (2006) o pico da expressão de Bax pelas células binucleadas ocorre no meio da gestação, discordando das várias evidências de maior apoptose no final da gestação e dos resultados encontrados nesse trabalho, em que a maior expressão de Bax ocorreu aos 9 meses da gestação.

O índice de imunomarcção da proteína Bid foi maior nas células trofoblásticas mononucleadas de placentas com 9 meses e menor com 4 e 6 meses de gestação. Nas células trofoblásticas binucleadas a imunomarcção para Bid não apresentou diferença estatística entre os grupos. A imunomarcção para-Bid foi intensa no epitélio materno em todos os períodos gestacionais avaliados nesse estudo. Proteínas como Bax e Bid são pró-apoptóticas e ativam caspases efetoras (Patel & Gores 1998). A maturação placentária é mediada pela apoptose das células das criptas do epitélio materno e ocorre durante toda a gestação na renovação normal (Boos et al. 2003), aumentando no terço final. Straszewski-Chavez et al. (2005) avaliaram placentas humanas e demonstraram maior apoptose nos sítios de invasão do trofoblasto no epitélio materno, sugerindo que este processo facilite a invasão do trofoblasto e a remodelação dos vilos endometriais.

A imunomarcção para Caspase 3 em células trofoblásticas mono e binucleadas foi menor aos 4 meses de gestação e aumentou progressivamente aos 6 e aos 9 meses de gestação, sendo menos intensa nas células trofoblásticas binucleadas. Estes resultados indicam que, na fase final da gestação ocorre aumento da apoptose nas células trofoblásticas mono e binucleadas, concordando com o relatado por Martins et al. (2004) e Nunes et al. (2001). A apoptose ocorre na placenta em toda a gestação, mas com maior frequência no período final (Straszewski-Chavez et al. 2004). Benetone (2005) demonstrou maior marcação para caspase 3 e apoptose nas placentas de 9 a 10 meses de gestação comparados com placentas de 2 a 5 meses de gestação. Relacionou a redução da proliferação com o aumento da apoptose com a maturação da placenta e consequente liberação dos anexos fetais após o parto. Liu et al. (2003) relataram aumento da marcação para caspase-3 no sincício e citotrofoblasto ao decorrer da gestação. Padrões crescen-

tes de apoptose na placenta humana durante a gestação também foi observada e relacionada à constante renovação e remodelação tecidual como um processo natural por Straszewski-Chavez et al. (2005).

A caspase-3 ativada cliva proteínas vitais, como as enzimas reparadoras do DNA e as proteínas do citoesqueleto. Isto explica a morfologia característica das células apoptóticas como condensação nuclear, bolhas na membrana e retração celular. A deoxyribonuclease ativada pela caspase cliva o DNA inespecificamente em fragmentos de aproximadamente 200 pares de bases matando as células (Straszewski-Chavez et al. 2005). O aumento do índice apoptótico em placentomas com o avanço da idade gestacional em vacas foi comprovado morfológicamente com a reação de Tunel por Meça et al. (2011).

A Caspase 8 aumentou progressivamente ao longo da gestação nas células trofoblásticas mononucleadas. Já nas células trofoblásticas binucleadas só houve diferença entre o terço inicial e o final da gestação, estando os valores obtidos para 6 meses similares aos com 4 e 9 meses de gestação. O aumento da expressão de caspase 8 ao final da gestação em células trofoblásticas mononucleadas e binucleadas é também relatado por Donovan & Cotter (2004), e reflete a ativação da via extrínseca da apoptose. Meça et al. (2010) estudaram placentas bovinas em idades gestacionais de 4, 6 e 9 meses de gestação e observaram a imunoexpressão de caspase 8 nos três períodos analisados.

A ativação de caspase 8 é consequência da ligação de moléculas sinalizadoras com receptores da morte na membrana citoplasmática. A Caspase 8 cliva e ativa as caspases efetoras 3 e 7. Estas caspases efetoras são capazes de clivar uma série de substratos, iniciando a apoptose (Hengartner 2000). Além disso, a ativação da caspase 8 pode levar a uma integração da via extrínseca com a via intrínseca da apoptose através da clivagem da proteína Bid (Wei et al. 2000). A proteína Bid truncada (tBid) é capaz de induzir a liberação do citocromo c da mitocôndria e ativar a caspase 9 causando a morte celular (Petros et al. 2004, Bras et al. 2005, Kutuk & Basaga 2006).

Os resultados da imunoistoquímica, tomados em conjunto, parecem sugerir diferenças na ativação da apoptose para os componentes materno-fetais da placenta bovina, durante a sua maturação. Moléculas comuns às duas vias, como as Caspases 3, são expressas de maneira ascendente e progressivas ao longo da gestação tanto para o componente materno quanto fetal. Merece destaque, no entanto, o fato de nas células trofoblásticas mononucleadas o Bax deixar de ser importante e diminuir ao longo da gestação, enquanto o Bid e as Caspases 3 e 8 se tornam os mais significativos, aumentando progressivamente.

## CONCLUSÕES

Bax e Caspases 3 e 8 aumentam de expressão em células trofoblásticas binucleadas no final da gestação, enquanto o Bid se manteve sem alteração significativa.

Nas células trofoblásticas mononucleadas Bax aumenta no início de gestação, e diminui aos 6 meses de gestação com o aumento das Caspases 3 e 8 e Bid com o avanço gestacional.



Os colágenos tipo I e III e a vascularização não aumentam ao final da gestação, diminuindo a adesão dos componentes materno-fetais.

Esses resultados confirmam que as Caspase 3 e 8 e o Bax estão envolvidos nos mecanismos de ativação da apoptose pela vias intrínseca mitocondrial e/ou extrínseca ao longo da gestação em células trofoblásticas binucleadas, e que nas células trofoblásticas mononucleadas o Bax deixa de ser importante, enquanto o Bid e as Caspases 3 e 8 se tornam os mais significativos.

**Agradecimentos.**- Esta pesquisa foi financiada pelo Conselho Nacional de Desenvolvimento Científico e Tecnológico (CNPq) pela concessão de bolsa de mestrado e pela FAPEMIG, a quem agradecemos pelo apoio financeiro.

## REFERÊNCIAS

- Anazetti M.C., Melo P.S., Durán N. & Haun M. 2003. Comparative cytotoxicity of Dimethylamide-Crotonin in the promyelocytic leukemia cell line (HL60) and human peripheral blood mononuclear cells. *Toxicol.* 188:261-274.
- Antonsson B., Conti F., Ciavatta A., Montessuit S., Lewis S. & Martinou I. 1997. Inhibition of Bax channel-forming activity by Bcl-2. *Science* 277:370-372.
- Anuradha C.D., Kanno S. & Hirano S. 2001. Oxidative damage to mitochondrial is a preliminary step to caspase-3 activation in fluoride-induced apoptosis in HL60 cells. *Free Rad. Biol. Med.* 31:367-373.
- Benetone M.Z. 2005. Apoptose e proliferação na placenta de búfalas. Dissertação de Mestrado em Medicina Veterinária, Departamento de Cirurgia, Universidade de São Paulo, São Paulo, SP. 186p.
- Boos A., Janssen V. & Mülling C. 2003. Proliferation and apoptosis in bovine placentomes during pregnancy and around induced and spontaneous parturition as well as in cows retaining the fetal membranes. *Reproduction* 126:469-480.
- Bras M., Queenan B. & Susin S.A. 2005. Programmed cell death via mitochondria: different modes of dying. *Biochem.* 70(2):231-239.
- Charnock-Jones D.S. & Burton G.J. 2000. Placental vascular morphogenesis. *Bailliere Clin. Obstetr. Gynecol.* 14:953-968.
- Charnock-Jones D.S., Clark D.E., Licence D., Day K., Wooding F.B.P. & Smith K. 2001. Distribution of vascular endothelial growth factor (VEGF) and its binding sites at the maternal-fetal interface during gestation in pigs. *Reproduction* 122:753-760.
- Cheung C.Y., Madhu S., Ebaugh M.J. & Brace R.A. 1995. Vascular endothelial growth factor gene expression in ovine placenta and fetal membranes. *Am. J. Obstetr. Gynecol.* 173(3):753-759.
- Donovan M. & Cotter T.G. 2004. Control of mitochondrial integrity by Bcl-2 family members and caspase-independent cell death. *Biochem. Biophys. Acta* 1644:133-147.
- Eiler H. & Hopkins F.M. 1993. Successful treatment of retained placenta with umbilical cord injections of collagenase in cows. *J. Am. Vet. Med. Assoc.* 203:436-443.
- Fleischer A. & Rebollo A. 2004. Induction of p53-independent apoptosis by the BH3-only protein ITM2Bs. *FEBS Lett.* 34: 313.
- Gottlieb R.A. 2000. Role of mitochondria in apoptosis. *Crit. Rev. Eukaryot Gen Expr.* 10:231-239.
- Gross T.S., Williams W.F. & Manspecker J.E. 1985. In vitro placental prostaglandin synthesis in the late pregnant and peripartum cow. *Biol. Reprod.* 32:154.
- Grunert E. 1984. Placental separation/retention in the bovine. 10th Int. Congr. Anim. Reprod. A.I., Illinois, USA, Plenary and Symposia Papers, IV(XI):17-24.
- Hengartner M.O. 2000. The biochemistry of apoptosis. *Nature* 407:770-776.
- Hill J.R., Burghardt R.C., Jones K., Long C.R., Looney C.R., Shin T., Spencer T.E., Thompson J.A., Winger Q.A. & Westhusin M.E. 2000. Evidence for placental abnormality as the major cause of mortality in first trimester somatic cell cloned bovine fetuses. *Biol. Reprod.* 63:1787-1794.
- Kutuk O. & Basaga H. 2006. Bcl-2 protein family: Implications in vascular apoptosis and atherosclerosis. *Apoptosis* 11:1661-1675.
- Laven R.A. & Peters A.R. 2001. Gros morphometry of the bovine placenta during gestation. *Reprod. Domest. Anim.* 36:289-296.
- Liu Z., Sun Q.H., Ying Y., Liu J.M. & Peng J.P. 2003. Effect of IFN on caspase-3, Bcl-2 and Bax expression, and apoptosis in rabbit placenta. *Cytokine* 7:201-209.
- Malard P.F., Barreto Filho J.B., Santos R.L. & Marques Junior A.P. 1996. Proporção volumétrica dos componentes estruturais da placenta de vacas zebu ao longo da gestação. *Arq. Bras. Med. Vet. Zootec.* 48:553-558.
- Martins V.M.V., Marques Junior A.P., Vasconcelos A.C., Martins E., Santos, R.L. & Lima F.P.C. 2004. Maturação e expulsão placentária em vacas das raças Holandesa e Nelore. *Arq. Bras. Med. Vet. Zootec.* 56:157-167.
- Meça K.K.O.L., Martins A.S., Del Puerto H.L. & Vasconcelos A.C. 2010. Apoptose e expressão de Bcl-2 e das caspases 3 e 8 em placenta bovina, em diferentes estágios de gestação. *Arq. Bras. Med. Vet. Zootec.* 62(2):258-264.
- Meça K.K.O.L., Puerto H.L.D., Rodrigues L.V., Rachid M.A., Pereira N.B., Cândido M.G.L. & Vasconcelos A.C. 2011. Apoptose na maturação placentária de vacas em diferentes estágios de gestação: evidência imuno-histoquímica e bioquímica. *Pesq. Vet. Bras.* 31:718-722.
- Melendez P., Gonzalez G., Benzaquen M., Risco C. & Archbald L. 2006. The effect of a monensin controlled-release capsule on the incidence of retained fetal membranes, milk yield and reproductive responses in Holstein cows. *Theriogenol.* 66:234-241.
- Miyoshi M. & Sawamukai Y. 2004. Specific localization of macrophages in pregnant bovine caruncles. *Reprod. Domest. Anim.* 39:125-128.
- Moro L., Vasconcelos A.C., Santos F.G.A., Alves C.M., Nunes J.E.S. & Sampaio I.B.M. 2004. Determination of the minimal representative number of microscopic fields to quantify apoptosis in canine lymph nodes. *Arq. Bras. Med. Vet. Zootec.* 56:408-410.
- Noakes D.E. 1990. Fertilidade e obstetrícia em bovinos. Varela, São Paulo. 25p.
- Nunes J.E.S., Vasconcelos A.C., Martins E., Martins V.M.V. & Marques Jr A.P. 2001. Maturação e liberação placentária em bovinos e a sua relação com apoptose. *Rev. Bras. Reprod. Anim.* 25:513-525.
- Patel T. & Gores G.J. 1998. Apoptosis in liver transplantation: a mechanism contributing to immune modulation, preservation injury, neoplasia, and viral disease. *Liver Transpl. Surg.* 4:42-50.
- Petros A.M., Olejniczak E.T. & Fesik S.W. 2004. Structural biology of the Bcl-2 family of proteins. *Biochem. Biophys. Acta* 1644:83-94.
- Pinto L.M., Ambrósio C.E., Teixeira D.G., Araújo K.P.C., Júnior J.R.K., Junior J.C.M., Rici R.E.G., Ferreira G.J.B.C., Martins D.S. & Miglino M.A. 2008. Comportamento das células trofoblásticas gigantes na placenta de vacas Nelore (*Bos indicus* Linnaeus, 1758). *Revta Bras. Reprod. Anim.* 32(2): 110-121.
- Reynolds L.P. & Redmer D.A. 2001. Angiogenesis in the placenta. *Biol. Reprod.* 64:1033-1040.
- Santos R.L., Marques Jr A.P. & Barreto Filho J.B. 1996. Proporção volumétrica dos componentes estruturais do placentônio de vacas leiteiras com liberação normal e retenção de placenta. *Arq. Bras. Med. Vet. Zootec.* 48(3):317-24.
- Saraste A. & Pulkki K. 2000. Morphologic and biochemical hallmarks of apoptosis. *Cardiovasc. Res.* 45:528-37.
- Sgarbosa F., Barbisan L.F., Brasil M.A., Costa E., Calderon I.M., Gonçalves C.R., Bevilacqua E. & Rudge M.V. 2006. Changes in apoptosis and Bcl-2 expression in human hyperglycemic, term placental trophoblast. *Diabetes Res. Clin. Pract.* 73:143-149.
- Sharpe K.L., Eiler H. & Hopkins F.M. 1990. Changes in the proportion of type I and type III collagen in the developing and retained bovine placenta. *Biol. Reprod.* 43:229-235.
- Straszewski-Chavez S.L., Abrahams V.M. & Mor G. 2005. The role of apoptosis in the regulation of trophoblast survival and differentiation during pregnancy. *Endocr. Rev.* 26:877-897.
- Straszewski-Chavez S.L., Abrahams V.M., Funai E.F. & Mor G. 2004. X-linked

- inhibitor of apoptosis (XIAP) confers human trophoblast cell resistance to Fas-mediated apoptosis. *Mol. Hum. Reprod.* 10:33-41.
- Ushizawa K., Takahashi T., Kaneyama K., Hosoe M. & Hashizume K. 2006. Cloning of the bovine antiapoptotic regulator, BCL2-related protein A1, and its expression in trophoblastic binucleate cells of bovine placenta. *Biol. Reprod.* 74:344-351.
- Wei M.C., Zong W.X., Cheng E.H.Y., Lindsen T., Panoutsakopoulou V., Ross A.J., Roth K.A., MacGregor G.R., Thompson C.B. & Korsmeyer S.J. 2001. Proapoptotic Bax and Bak: a requisite gateway to mitochondrial dysfunction. *Science* 292:727-730.
- William W.F., Margolis M.J., Manspeaker J., Douglass L.W. & Davidson J.F. 1987. Peripartum changes in the bovine placenta related to fetal membrane retention. *Theriogenology* 28:213-223.
- Wooding F.B.P., Hobbs T., Morgan G., Heap R.B. & Flint A.P. 1993. Cellular dynamics of growth in sheep and goat synepitheliochorial placentomes: an autoradiographic study. *J. Reprod. Fertil.* 98:275-283.